

УДК 616-006.494-073.756.8

3.1.25 Лучевая диагностика

DOI: 10.37903/vsgma.2024.4.19 EDN: YLXXQM

АНАЛИЗ МЕТОДИК НОРМАЛИЗАЦИИ ДАННЫХ МРТ И СЕГМЕНТАЦИИ ЗОН ИНТЕРЕСА ПРИ РУТИНИЗАЦИИ РАДИОГЕНОМНОГО ПОДХОДА К ВИЗУАЛИЗАЦИИ ГЛИОМ© Маслов Н.Е.^{1,2}, Валенкова Д.А.³, Труфанов Г.Е.¹, Моисеенко В.М.²¹Национальный медицинский исследовательский центр имени В.А. Алмазова, Россия, 197341, Санкт-Петербург, ул. Акkuratова, 2²Санкт-Петербургский клинический научно-практический центр специализированных видов медицинской помощи (онкологический) имени Н.П. Напалкова, Россия, пос. Песочный, Санкт-Петербург, ул. Ленинградская, 68А³Санкт-Петербургский государственный электротехнический университет «ЛЭТИ», Россия, 197022, Санкт-Петербург, ул. Профессора Попова, 5Ф*Резюме*

Цель. Поиск дополнительных радиомических предикторов IDH-статуса диффузных глиом взрослых, потенциально применимых в условиях первичных диагностических мероприятий.

Методика. Ретроспективный сравнительный статистический анализ радиомических характеристик 46 традиционных МР-исследований головного мозга пациентов с диффузными глиомами взрослых и известным IDH-статусом с использованием методик препроцессинга исходных данных визуализации HistogramMatching, ScaleIntensity и инструментов сегментации зон интереса LevelTracing, GrowingFromSeeds.

Результаты. Установлена наиболее эффективная комбинация инструментов препроцессинга/сегментации – ScaleIntensity и LevelTracing соответственно. С её помощью выявлены 5 достоверных радиомических предикторов IDH-статуса, являющихся характеристиками текстурной неоднородности зон интереса на воксельном уровне.

Заключение. Доказана возможность разработки статистически достоверной мультипараметрической предиктивной модели IDH-статуса на основе данных традиционных импульсных последовательностей в условиях малой технически разнородной выборки. Сделан вывод о предпочтительном использовании относительно унифицированных методик предобработки исходных данных визуализации и оператор-зависимых инструментов сегментации. Выявленные радиомические характеристики, вероятно, на воксельном уровне иллюстрируют выраженность феномена морфологической гетерогенности опухолевых образований. Планируется внедрение принципов машинного обучения в процесс разработки предиктивной модели.

Ключевые слова: глиальные опухоли, морфологическая гетерогенность, нейровизуализация, радиогеномика, радиомика, МРТ, IDH-статус

ANALYSIS OF MRI NORMALIZATION TECHNIQUES AND ROI SEGMENTATION TOOLS DURING ROUTINIZATION OF RADIOGENOMIC APPROACH TO GLIOMAS IMAGINGMaslov N.E.^{1,2}, Valenkova D.A.³, Trufanov G.E.¹, Moiseenko V.M.²¹Almazov National Medical Research Centre, 2, Akkuratova St., 197341, St. Petersburg, Russia²Saint Petersburg clinical scientific and practical center for specialized types of medical care (oncological), 68A, Leningradskaya St., St. Petersburg, Russia³Saint Petersburg Electrotechnical University «LETI», 5F, Professor Popov St., 197022, St. Petersburg, Russia*Abstract*

Objective. To discover additional radiomic IDH status predictors in adult-type diffuse gliomas that can be potentially applicable under conditions of primary diagnosis.

Methods. Retrospective comparative statistical analysis of radiomic features extracted from 46 brain MRI in adult-type diffuse gliomas with known IDH status using HistogramMatching, ScaleIntensity preprocessing techniques and LevelTracing, GrowingFromSeeds segmentation tools.

Results. The most effective combination of preprocessing/segmentation tools has been established - ScaleIntensity and LevelTracing, respectively. 5 reliable radiomic IDH status predictors revealing ROIs' textural heterogeneity at the voxel level were identified.

Conclusion. The possibility of developing a statistically reliable multiparametric IDH status predictive model based on traditional MRI data has been proved under conditions of small and technically heterogeneous sample. Presumably the use of relatively unified preprocessing methods and operator-dependent segmentation tools is preferred. The revealed radiomic features probably illustrate the degree of tumors' morphological heterogeneity. Machine learning principles are planned to be introduced into the process of the predictive model creation.

Keywords: glial tumors, morphological heterogeneity, neuroimaging, radiogenomics, radiomics, MRI, IDH status

Введение

С позиций общей заболеваемости глиальные опухоли считаются относительно редкими новообразованиями – 6,6 случаев на 100 тыс. населения в год [2]. Тем не менее, они представляют одну из самых серьёзных проблем в онкологии по причине низкой частоты благоприятных исходов (2-летняя выживаемость пациентов с глиобластомой – 26-33%) и необходимости ранней диагностики с последующим своевременным оказанием специализированной высокотехнологичной медицинской помощи [5, 11]. В условиях отсутствия убедительного прогресса по повышению эффективности лечения глиом представляется актуальной попытка сокращения временных затрат на принятие клинических и в том числе диагностических решений.

Согласно классификации ВОЗ опухолей ЦНС от 2021 г. и Практическим рекомендациям по лекарственному лечению первичных опухолей ЦНС от 2023 г., первым этапом молекулярно-генетического тестирования с целью дифференциальной диагностики патоморфологических форм диффузных глиом взрослых является определение IDH-статуса, являющегося важным и относительно независимым прогностическим фактором [6, 15]. Наличие IDH-мутации ассоциировано с практически вдвое большей выживаемостью на фоне проведённого хирургического лечения, а также радио- и химиотерапии [3].

При этом инициальное неинвазивное определение IDH-статуса с помощью принципов радиомики при должной прогностической эффективности разрабатываемой модели обладает рядом потенциальных преимуществ по отношению к текущему диагностическому стандарту. Такой подход, характеризуясь несопоставимо меньшими временными затратами, позволит оптимизировать маршрутизацию пациентов и избежать известных рисков возникновения постбиопсийных осложнений, усугубляющих состояние пациента – последнее особенно актуально при необходимости проведения серийных биопсий ввиду наличия феномена морфологической гетерогенности, в то время как благодаря радиомическому подходу станет возможной неинвазивная оценка опухолевого субстрата во всей его совокупности. Помимо этого, применение «виртуальных» диагностических инструментов минимизирует финансовые затраты [12].

За последнее десятилетие были опубликованы результаты многочисленных зарубежных исследований, посвящённых радиомике в онкологии, в частности, при прогнозировании IDH-статуса глиальных опухолей [7, 8]. Однако, многие из них на сегодняшний день сосредоточены на применении дорогостоящих методик нейровизуализации, зачастую недоступных при подозрении на глиому в условиях первичных диагностических мероприятий [9, 13].

Цель исследования заключается в поиске дополнительных и повышении прогностической эффективности ранее нами выявленных IDH-ассоциированных радиомических характеристик в структуре разрабатываемой предиктивной статистической модели на основе традиционных данных медицинской визуализации посредством анализа эффективности применения альтернативных методик нормализации исходных МР-изображений и инструментов сегментации зон интереса [4].

Методика

Проведён ретроспективный анализ первичных данных МРТ головного мозга 46 пациентов с глиальными опухолями и впоследствии идентифицированным IDH-статусом за 2021–2023 гг. из архивов ФГБУ «НМИЦ им. В.А. Алмазова» МЗ РФ (n = 31) и ГБУЗ «СПб КНпЦСВМП(о) им. Н.П. Напалкова» (n = 15). Критерии включения в исследование: гистологически верифицированное первичное объёмное образование глиального ряда; идентифицированный IDH-статус; наличие данных импульсной последовательности T2FLAIR в структуре протокола исследования. Критерии исключения: предшествующие оперативные вмешательства в зоне интереса, химио- и радиолечение; аномалии развития головного мозга; артефакты, снижающие качество интерпретации изменений в зоне интереса.

Распределение исследованных образований по гистологическому диагнозу и IDH-статусу представлено в табл. 1.

Таблица 1. Распределение исследованных образований по гистологическому диагнозу и IDH-статусу

Распределение образований по гистологическому диагнозу и IDH-статусу		n (%)
Гистологический диагноз	Глиобластома G4	22 (48%)
	Олигодендроглиома G3	7 (15%)
	Астроцитомы G3	5 (11%)
	Астроцитомы G4	5 (11%)
	Олигодендроглиома G2	3 (6.5%)
	Астроцитомы G2	2 (4.3%)
	Глиосаркома G4	2 (4.3%)
IDH-статус	wildtype	24 (52%)
	mutant	22 (48%)

Из табл. 1 следует, что большинство образований составляли глиобластомы 4 степени злокачественности. Данный гистологический тип (а также глиосаркомы G4) характеризуется отсутствием IDH-мутаций. Таким образом, были проанализированы 22 глиобластомы G4 и 2 глиосаркомы G4 (IDH-wt), а также 22 образования, характеризовавшиеся наличием IDH-мутаций, представленные олигодендроглиомами (G2-3) и астроцитомами (G2-4).

МР-исследования проводились на томографах 15 производителей с индукцией магнитного поля 1,5 и 3 Тл.

Эффективность методики предобработки исходных данных визуализации по принципу сопоставления гистограмм (HistogramMatching) (описание инструмента и результаты освещались нами ранее) сравнивалась с таковой для альтернативного способа препроцессинга – ScaleIntensity («методика задания интенсивности») [4]. ScaleIntensity позволяет изменять диапазон интенсивностей изображения, трансформируя значения вокселей по шкале серого в массиве так, чтобы они находились в заданном пределе. Это достигается путем применения линейного преобразования к каждому элементу массива по формуле

$$OutputPixel = \frac{(inputPixel - inputMin) * (outputMax - outputMin)}{(inputMax - inputMin)} + outputMin$$

, где inputPixel – входной пиксель, значение которого нужно изменить; inputMin и inputMax – минимальные и максимальные значения интенсивности входного массива; outputMin и outputMax – минимальные и максимальные значения для выходного диапазона (по умолчанию outputMin = 0, outputMax = 1)

На рис. 1 представлены гистограммы первоначальных и итоговых изображений после применения функции `ScaleIntensity` (4 модальности: T2FLAIR, T1CE, T1FS, T2).

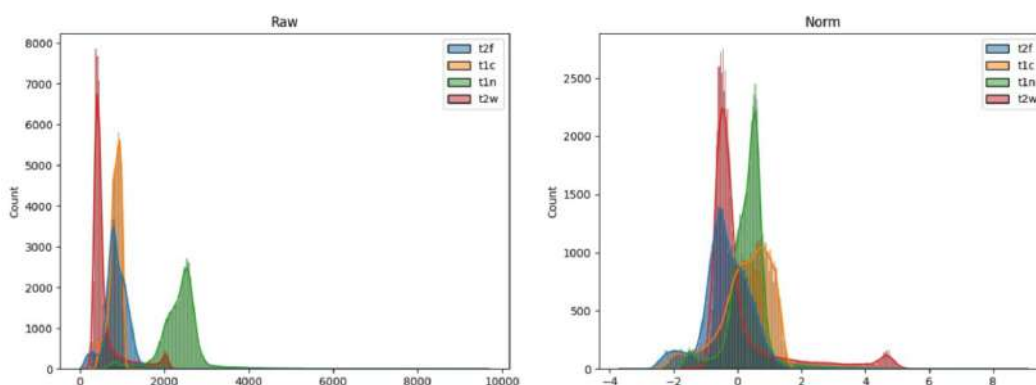


Рис. 1. Слева – гистограммы исходных изображений МРТ головного мозга, справа – гистограммы тех же изображений после применения функции `ScaleIntensity` и приведения значений интенсивности к заданному диапазону.

Сегментация («оконтуривание») зон интереса выполнялась с помощью методик `LevelTracing` и `GrowingFromSeeds` с последующим сравнением эффективности применения каждой из них.

Принцип работы инструмента `LevelTracing` («посредовое калькирование») заключается в необходимости оператор-зависимого выбора оптимальной конфигурации замкнутого контура зоны интереса на уровне среза среди множества таковых, предлагаемых автоматически на основании идентичности интенсивности вокселей по ходу текущей границы относительно данного показателя для того вокселя, на который указывает курсор в настоящий момент, с последующим добавлением в выделенный сегмент всей области внутри избранного предела [14]. По окончании сегментации нежелательные «выбросы» могут быть удалены вручную с целью минимизации случайных включений в зону интереса участков визуально неизменной ткани мозга и приведения контуров к наибольшему соответствию таковым для области структурных изменений согласно субъективной интерпретации рентгенолога.

При использовании методики `GrowingFromSeeds` («прорастание семян») оператор вручную отмечает участки произвольных формы и размера в пределах так называемых «исходной» и «фоновой» областей (в данном случае – зона патологического МР-сигнала и визуально не изменённое вещество мозга соответственно). Следующий шаг – инициализация распространения вводных заданных меток на весь объём изображения на основе принципа клеточного автомата, подобно развитию растения из посеянного в почву семени. Таким образом, классификации подвергаются все воксели в пределах изображения [14]. В случае неудовлетворённости предварительным результатом сегментации перед окончательным его применением оператор имеет возможность «посеять» дополнительные «семена» в пределах как исходной, так и фоновой областей с тем, чтобы посредством повторной инициализации вновь оценить соответствие итогов автоматического разделения условно «здоровой» и «поражённой» зон субъективной интерпретации рентгенолога. Также при использовании данного инструмента как менее оператор-зависимого по отношению к выделенной области применялась автоматическая методика «медианного сглаживания», исключая «заострённые» выбросы и заполняющая мелкие «просветы» в структуре сегмента в соответствии с заданным размером (в данном случае `kernel` – 2 мм) (рис. 2).

В качестве зоны интереса была традиционно определена вся ассоциирующаяся с опухолевым поражением область гиперинтенсивного МР-сигнала на T2FLAIR с захватом связанных кистозных и/или некротических, геморрагических и обызвествлённых компонентов, так как данный подход призван существенно ускорить процесс сегментации в рамках первичного МР-исследования, а также до определённой степени стандартизировать его, нивелируя потенциальные разночтения в процессе идентификации тех или иных конкретных структурных компонентов образования, учитывая вышеописанный оператор-зависимый характер сегментации.




Рис. 2. Слева – пример результата построения 3D модели зоны интереса с использованием инструмента GrowingFromSeeds и методики медианного сглаживания, справа – маска той же области, выполненная с помощью LevelTracing.

Для каждой зоны интереса суммарно была извлечена 851 радиомическая характеристика – 107 базовых признаков из 7 классов, а также дополнительные радиомические данные, экстрагированные при помощи дискретного вейвлет-преобразования, включающего 8 фильтров (first order – 18, GLSZM – 16, NGTDM – 5, GLRLM – 16, GLDM – 14, GLCM – 24, shape – 14 – всего 107) + 8×93 (без shape) = 851).

Прогнозный анализ основывался на логистической регрессии для получения вероятности принадлежности каждого образования к группе IDH-мутантных. В качестве регрессионной модели использовался алгоритм Least Absolute Shrinkage and Selection Operation (LASSO). Штрафной коэффициент (лямбда) был выбран таким образом, чтобы обеспечить ошибку оценки ниже одного стандартного отклонения от минимальной, полученной при 10-кратной перекрёстной проверке, и при этом быть максимально экономным.

В связи с относительно небольшим объёмом выборки, с целью получения результатов по распределению данных применялся непараметрический тест (тест Мэнна-Уитни). Далее оценивалась производительность статистической модели путём построения ROC-кривых на основе бутстреп-пересчёта (100 итераций) с использованием тех же процедур выбора переменных и расчёта коэффициентов логистической регрессии.

Результаты исследования

Была проанализирована прогностическая эффективность предикторов IDH-статуса, выявленных при помощи всех возможных комбинаций заявленных методик предобработки исходных изображений и выделения зон интереса. Признаки, полученные при использовании инструмента сегментации GrowingFromSeeds, продемонстрировали стабильно худшие показатели независимо от предшествовавшей методики предобработки данных визуализации. В свою очередь при сегментации с помощью LevelTracing на точность разрабатываемой предиктивной модели практически не оказывала влияние методика препроцессинга. Однако наибольшее количество статистически достоверных предикторов IDH-статуса при диффузных глиомах взрослых с относительно высокими значениями площади под ROC-кривой продемонстрировала модель, основанная на сочетании нормализации исходных изображений по методике ScaleIntensity и выделения зон структурных изменений вещества головного мозга с помощью инструмента LevelTracing (табл. 2).

Обращает на себя внимание принадлежность 4 (DE (HNN), DNUN (HNN), DV (HNN), DV (HLH)) из 5 выявленных предикторов IDH-статуса к одному классу – Gray Level Dependence Matrix (GLDM – «матрица яркостной зависимости»). Показатели матрицы включают 14 характеристик пространственных связей между созависимыми вокселями. Яркостная зависимость определяется количеством связанных вокселей, расположенных на удалении δ и зависящих от центрального вокселя (рис. 3). Соседний воксель с уровнем серого j считается зависимым от центрального вокселя с уровнем серого i , если $|i-j| \leq \alpha$,

где α – пороговое значение зависимости. В матрице яркостной зависимости $P(i, j) - (i, j)$ описывает количество раз, когда воксель с уровнем серого i и с j зависимых вокселей встречается в изображении [16].

Таблица 2. Прогностическая эффективность выявленных предикторов IDH-статуса диффузных глиом взрослых в зависимости от использованных методик предобработки исходных изображений и сегментации зон интереса

Преппроцессинг	Сегментация	Радиомические характеристики – предикция IDH-статуса (площадь под ROC-кривой, $p < 0,01$)					
		DE (HHH)	DNUN (HHH)	DV (HHH)	DV (HLH)	SAE (LHL)	Sphericity
Histogram Matching	Level Tracing	0,766 [0,627-0,880]	0,766 [0,627-0,880]	0,755 [0,604-0,864]	0,750 [0,604-0,864]	0,680 [0,537-0,813]	0,657 [0,516-0,796]
Histogram Matching	Growing From Seeds	0,729 [0,572-0,850]	0,731 [0,572-0,850]	0,745 [0,597-0,868]	0,733 [0,572-0,850]	0,654 [0,501-0,795]	0,696 [0,548-0,832]
Scale Intensity	Level Tracing	0,764 [0,605-0,879]	0,766 [0,605-0,879]	0,770 [0,605-0,879]	0,745 [0,580-0,861]	0,750 [0,605-0,879]	0,661 [0,505-0,804]
Scale Intensity	Growing From Seeds	0,748 [0,580-0,861]	0,748 [0,580-0,861]	0,789 [0,632-0,897]	0,736 [0,580-0,861]	0,695 [0,529-0,824]	0,695 [0,529-0,824]

Примечание: зелёным выделены наиболее оптимальная комбинация инструментов и наилучшие результаты, полученные с её помощью; красным отмечены статистически недостоверные предикторы IDH-статуса в зависимости от комбинации преппроцессинга/сегментации (DE – Dependence Entropy, DNUN – Dependence Non Uniformity Normalized, DV – Dependence Variance, SAE – Small Area Emphasis)

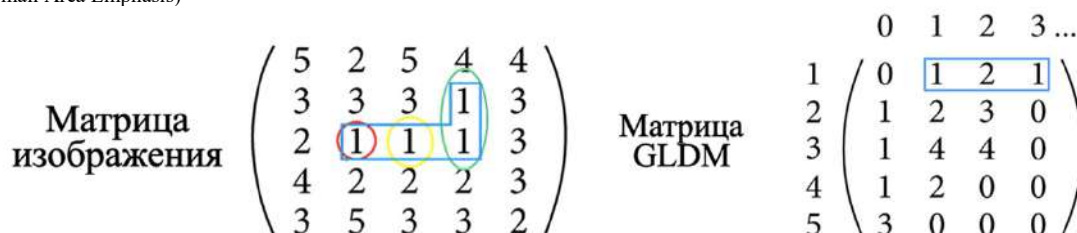


Рис. 3. Пример матрицы яркостной зависимости ($\alpha=0, \delta=1$): показатель, равный 1, в положении (1, 1) означает, что воксель со значением интенсивности по шкале серого 1 и одним зависимым вокселем встречается в матрице изображения один раз (выделен красным); показатель, равный 2, в положении (1, 2) означает, что в матрице изображения присутствуют 2 вокселя со значениями интенсивности 1 и двумя зависимыми вокселями (выделены зелёным); показатель, равный 1, в положении (1, 3) означает, что воксель со значением интенсивности 1 и тремя зависимыми вокселями встречается лишь однажды (жёлтый цвет) [10].

Иными словами, элементы матрицы отражают зависимость между интенсивностью вокселей по шкале серого, основываясь на их пространственном расположении, предоставляя информацию о том, насколько часто в структуре изображения встречаются группы связанных вокселей с одинаковым уровнем серого. Каждый элемент матрицы представляет собой коэффициент корреляции между двумя уровнями серого: если два уровня серого сильно зависят друг от друга, то соответствующий элемент матрицы будет иметь высокое значение, и наоборот - если уровни серого независимы, то элемент будет близок к нулю.

Таким образом, полученные результаты свидетельствуют о достоверно большей текстурной гетерогенности зон интереса образований IDH-дикого типа по сравнению с таковыми для IDH-мутантных опухолей в пределах проанализированной выборки (рис. 4, табл. 3).

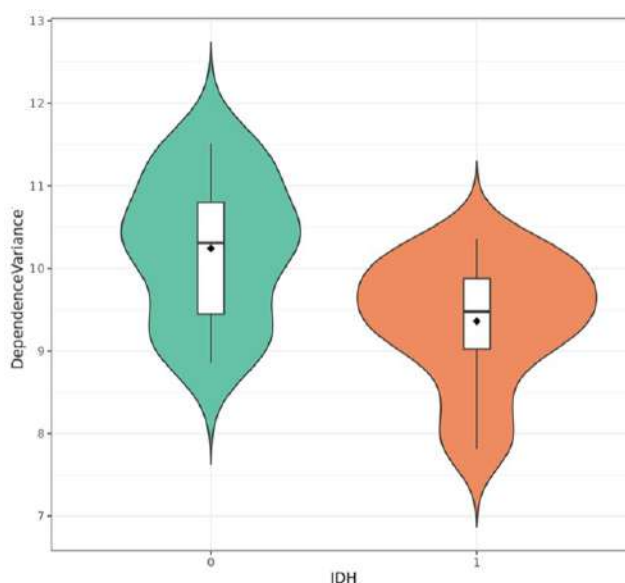


Рис. 4. Пример распределения значений одной из наиболее прогностически эффективных радиомических характеристик DependenceVariance (ННН) в зависимости от IDH-статуса. DV вычисляется как сумма квадратов отклонений размеров зависимостей от их среднего значения, что позволяет оценить степень гетерогенности в размерах зависимостей. Таким образом, более высокое значение признака указывает на выраженную неоднородность размеров локальных зон, что может свидетельствовать о более сложной текстуре зоны интереса.

Таблица 3. Одновариантный предиктивный анализ (IDH 0 – образования IDH-дикого типа, IDH 1 – IDH-мутантные опухоли).

Dependence Variance, median [Q25-75]	IDH 0 (n = 24)	IDH 1 (n = 22)	n	p	test
	10.3 [9.45; 10.8]	9.48 [9.02; 9.88]	46	<0.01	Mann-Whitney

Большинство выявленных в данном исследовании предикторов являются статистически значимыми при условии использования 8 вейвлет-фильтров, благодаря которым исходное трёхмерное изображение «раскладывается» на 8 наборов коэффициентов (LLL, LLH, LHL, LHH и HLL, HLH, NHL, HNH), все из которых, кроме LLL, являются «детализирующими», соответствуют высокочастотной части сигнала и содержат детальную информацию об изображении, в частности с их помощью, согласно вышеизложенным результатам, были получены 3 наиболее значимых предиктора IDH-статуса.

Обсуждение результатов исследования

Известно, что высокая внутриопухолевая гетерогенность, проявляющаяся в том числе различиями клеточного фенотипа и неравномерным распределением субпопуляций опухолевых клеток, ассоциирована с худшим прогнозом [1]. В ходе исследования было показано, что, в рамках представленной когорты пациентов, зоны интереса глиом IDH-дикого типа с практически вдвое меньшей общей выживаемостью по сравнению с IDH-мутантными образованиями характеризовались достоверно большей текстурной неоднородностью. Таким образом, можно сделать предположение о наличии прямой корреляции между гетерогенностью зон интереса на воксельном уровне и морфологической неоднородностью как образований, так и

ассоциированных с ними перифокальных структурных изменений, обусловленных вазогенным отёком и достоверно не идентифицируемой контраст-негативной опухолевой инфильтрацией на его фоне.

Несмотря на отсутствие убедительных различий между прогностической значимостью выявленных радиомических признаков в зависимости от методики препроцессинга (при сегментации с помощью инструмента LevelTracing), при использовании ScaleIntensity в качестве статистически достоверного предиктора проявила себя характеристика Small Area Emphasis. Вероятно, это связано с тем, что данный вид предобработки привнёс элемент стандартизации в процесс нормализации, не требуя использования некоего «эталонного» набора изображений с целью «приравнивания» к его сигнальным характеристикам таковых для вводных данных, в отличие от методики HistogramMatching. При этом сопоставимый результат по количеству и качеству выявленных предикторов, иллюстрирующих, как было сказано выше, неравномерность распределения вокселей разной интенсивности, вероятно, объясняется глобально схожим механизмом нормализации в структуре обеих методик препроцессинга, направленным как раз на «усреднение» сигнальных характеристик изображений.

Примечательно, что вновь выявленная характеристика относится не к GLDM, а к иному классу – Gray Level Size Zone Matrix (GLSZM – «матрица размеров зон с определёнными уровнями серого»), позволяющему анализировать частоту встречаемости зон различных размеров (с разным объёмом групп вокселей) с одинаковыми уровнями серого в пределах области интереса. Более высокие значения SAE указывают на наличие большого количества таких маленьких зон, что может свидетельствовать о сложной и неоднородной текстуре, в то время как низкие значения, наоборот, характеризуют более гомогенную текстуру с меньшим количеством мелких изменений. Таким образом, данный результат соотносится с вышеизложенным, согласно которому одной из недоступных для «невооружённого» взгляда устойчивой особенностью образований IDH-дикого типа при радиогеномном подходе к МР-визуализации является их более выраженная текстурная гетерогенность на воксельном уровне.

Превосходство прогностической эффективности разрабатываемой модели при использовании инструмента сегментации LevelTracing независимо от методики препроцессинга исходных данных визуализации может быть связано с присущей ему большей оператор-зависимостью, заключающейся в необходимости активного выбора контура зоны интереса в пределах среза среди множества предложенных автоматически. В этом и заключается полуавтоматизированный характер методики. Помимо этого, она позволяет «скрыть» финальный результат сегментации, благодаря чему рентгенолог получает возможность вновь в совокупности оценить соответствие размеченной области заявленной зоне интереса и, при необходимости, внести коррективы. В то же самое время, как было сказано выше, инструмент GrowingFromSeeds направлен на исходное автоматическое построение трёхмерной области интереса на основании заданных рентгенологом произвольных участков в пределах условно «поражённой» и «здоровой» областей. При неудовлетворённости результатами необходимо инициализировать построение модели заново или вносить изменения вручную (так же с возможностью «скрыть» итоговый результат сегментации). Риск возникновения необходимости повторной инициализации процесса обратно пропорционален степени текстурного соответствия потенциальной зоны интереса произвольно отмеченному в её пределах участку, на основании характеристик которого будет осуществляться построение модели всей области структурных изменений. Таким образом, на практике данный подход не предлагает убедительное решение по ускорению процесса сегментации при работе с высококачественными глиомами с присущей им высокой текстурной неоднородностью несмотря на меньшую оператор-зависимость. Помимо этого, он может провоцировать некую предрасположенность оператора к автоматически выделенной зоне интереса, на фоне чего последующие правки могут быть проигнорированы или носить некорректный характер, особенно в условиях первичного диагностического поиска, зачастую характеризующегося в рутинной практике скудным временным ресурсом.

Заключение

В ходе исследования была проанализирована эффективность применения альтернативных методик нормализации исходных МР-изображений и инструментов сегментации зон интереса. В результате выявлены дополнительные прогностически эффективные радиомические предикторы IDH-статуса диффузных глиом взрослых и доказана возможность разработки статистически

достоверной мультипараметрической предиктивной модели на основе данных традиционных импульсных последовательностей в условиях малой технически разнородной выборки. Высокую прогностическую эффективность продемонстрировал анализ изображений при использовании комбинации инструментов ScaleIntensity и LevelTracing, в связи с чем был сделан вывод о предпочтительном использовании относительно унифицированных методик предобработки, нацеленных в частности на усреднение сигнальных характеристик, и оператор-зависимых инструментов сегментации.

Все статистически достоверные предикторы IDH-статуса являются характеристиками текстурной неоднородности зоны интереса на воксельном уровне, что может быть иллюстрацией выраженности феномена морфологической гетерогенности опухолевых образований.

Следующим этапом исследования является оценка воспроизводимости результатов на альтернативной выборке, а также внедрение в процесс разработки предиктивной модели принципов машинного обучения. Помимо этого, планируется попытка интерпретация результатов, согласно которым большинство статистически достоверных предикторов IDH-статуса было получено с использованием вейвлет-фильтров. Также, исходя из выявленного преимущества использования одного из инструментов сегментации, целесообразно осветить вопрос степени влияния её точности на прогностическую эффективность описанных радиомических признаков с учётом того, что все из них (за исключением Sphericity) являются характеристиками не формы, а именно текстурной неоднородности зон интереса.

Литература (references)

1. Геращенко Т.С., Завьялова М.В., Денисов Е.В., Крахмаль Н.В. и др. Внутритропухолевая морфологическая гетерогенность рака молочной железы как фактор, отражающий метастатический потенциал и чувствительность опухоли к химиотерапии // *Acta Naturae* (русскоязычная версия). – 2017. – Т.9, №1(32). – С. 60-72. [Gerashchenko T.S., Zavyalova M.V., Denisov E.V., Krokmal N.V. i dr. *Acta Naturae (russkozyazhnaya versiya)*. *Acta Naturae* (Russian version). – 2017. – V.9., N1(32). – P. 60-72. (in Russian)]
2. Грецики К.В., Токарев А.С. Глиомы высокой степени злокачественности: обзор литературы. Часть 1. Эпидемиология, классификация и подходы к комбинированному лечению // *Нейрохирургия*. – 2021. – Т.23., №1. – С. 124-134. [Gretskikh K.V., Tokarev A.S. *Neirokhirurgiya*. *Neurosurgery*. – 2021. – V.23., N1. – P. 124-134. (in Russian)]
3. Крылов В.В., Евзиков Г.Ю., Кобяков Г.Л. Морфогенетическая характеристика глиальных опухолей у взрослых в классификациях ВОЗ 2007, 2016, 2021 гг. Изменения классификаций и их значение для клинической практики // *Нейрохирургия*. – 2023. – Т.25., №3. – С. 135-148. [Krylov V.V., Evzikov G.Yu., Kobaykov G.L. *Neirokhirurgiya*. – 2023. – V.25., N3. – P. 135-148. (in Russian)]
4. Маслов Н.Е., Труфанов Г.Е., Моисеенко В.М., Валенкова Д.А. и др. Разработка принципов адаптации радиогеномного подхода к визуализации глиальных опухолей в рамках инициальных диагностических мероприятий // *Вестник медицинского института «Реавиз»: реабилитация, врач и здоровье*. – 2024. – Т.14., №1. – С. 168-176. [Maslov N.E., Trufanov G.E., Moiseenko V.M., Valenkova D.A. i dr. *Vestnik meditsinskogo instituta «Reaviz»: rehabilitatsiya, vrach i zdorov'e*. – 2024. – V.14, N1. – P. 168-176. (in Russian)]
5. Трашков А.П., Спиринов А.Л., Цыган Н.В., Артеменко М.Р. и др. Глиальные опухоли головного мозга: общие принципы диагностики и лечения // *Педиатр*. – 2015. – Т.6., №4. – С. 75-84. [Trashkov A.P., Spirin A.L., Tsygan N.V., Artemenko M.R. i dr. *Pediatr*. – 2015. – T.6., N4. – P. 75-84. (in Russian)]
6. Улитин А.Ю., Желудкова О.Г., Иванов П.И., Кобяков Г.Л. и др. Практические рекомендации по лекарственному лечению первичных опухолей центральной нервной системы // *Злокачественные опухоли*. – 2022. – Т.12. – №3S2-1. – С. 113-140. [Ulitin A. Yu., Zheludkova O.G., Ivanov P.I., Kobaykov G.L. i dr. *Zlokachestvennyye opukholi*. – 2022. – V.12., N3S2-1. – P. 113-140. (in Russian)]
7. Chang K., Harrison X Bai, Hao Zhou, Chang Su. Residual convolutional neural network for the determination of IDH status in low-and high-grade gliomas from MR imaging // *Clinical Cancer Research*. – 2018. – V.24., N5. – P. 1073-1081.
8. Choi Y., Nam Y., Lee Y.S., Kim J. et al. IDH1 mutation prediction using MR-based radiomics in glioblastoma: comparison between manual and fully automated deep learning-based approach of tumor segmentation // *European Journal of Radiology*. – 2020. – V. 128. – P. 109031.

9. Hashido T., Saito S., Ishida T. Radiomics-based machine learning classification for glioma grading using diffusion-and perfusion-weighted magnetic resonance imaging // Journal of Computer Assisted Tomography. – 2021. – V.45. – N4. – P. 606-613.
10. Jain M., Rai C.S., Jain J. A Novel Method for Differential Prognosis of Brain Degenerative Diseases Using Radiomics-Based Textural Analysis and Ensemble Learning Classifiers // Computational and Mathematical Methods in Medicine. – 2021. – V.2021. – N1. – P. 7965677.
11. Kamiya-Matsuoka C., Gilbert M.R. Treating recurrent glioblastoma: an update // CNS Oncology. – 2015. – V.4(2). – P. 91-104.
12. Li Y. et al. Noninvasive determination of the IDH status of gliomas using MRI and MRI-based radiomics: impact on diagnosis and prognosis // Current Oncology. – 2022. – V.29. – N10. – P. 6893-6907.
13. Lin K. et al. Glioma grading prediction using multiparametric magnetic resonance imaging-based radiomics combined with proton magnetic resonance spectroscopy and diffusion tensor imaging // Medical physics. – 2022. – V.49. – N7. – C. 4419-4429.
14. Pinter C., Lasso A., Fichtinger G. Polymorph segmentation representation for medical image computing // Computer methods and programs in biomedicine. – 2019. – V.171. – P. 19-26.
15. Smith H.L., Wadhvani N., Horbinski C. Major features of the 2021 WHO classification of CNS tumors // Neurotherapeutics. – 2022. – V.19. – N 6. – P. 1691-1704.
18. Sun C., Wee W.G. Neighboring gray level dependence matrix for texture classification // Computer Vision, Graphics, and Image Processing. – 1983. – V.23. – N3. – P. 341-352.

Информация об авторах

Маслов Никита Евгеньевич – аспирант кафедры лучевой диагностики и медицинской визуализации с клиникой ФГБУ «НМИЦ им. В.А. Алмазова» МЗ РФ, врач-рентгенолог отделения лучевой диагностики ГБУЗ «СПб КНпЦСВМП(о) имени Н.П. Напалкова». E-mail: atickinwallsome@gmail.com

Валенкова Дария Андреевна – инженер информационно-методического центра факультета компьютерных технологий и информатики СПбГЭТУ «ЛЭТИ». E-mail: dar.valenkova@gmail.com

Труфанов Геннадий Евгеньевич – доктор медицинских наук, профессор, заведующий кафедрой лучевой диагностики и медицинской визуализации с клиникой, заведующий НИО лучевой диагностики ИМО ФГБУ «НМИЦ им. В.А. Алмазова» МЗ РФ. E-mail: trufanovge@mail.ru

Моисеенко Владимир Михайлович – член-корреспондент Российской академии наук, профессор, директор ГБУЗ «СПб КНпЦСВМП(о) им. Н.П. Напалкова». E-mail: atickinwallsome@gmail.com

Конфликт интересов: авторы заявляют об отсутствии конфликта интересов.

Поступила 06.11.2024

Принята к печати 12.12.2024